



## PATOLOGIA DA SOVRACCARICO DA SPORT NELL'ETÀ EVOLUTIVA

**Raffaello Sutera\***, **Angelo Iovane\***, **Fabrizio  
Candela\***, **Fabio Martino**<sup>°</sup>.

\* A.O. Policlinico "Paolo Giaccone" - Università di Palermo.

<sup>°</sup> A.O. Policlinico "Giovanni XXIII" - Bari.

### INTRODUZIONE

Le lesioni da sovraccarico sportivo nell'atleta in età evolutiva sono variabili in rapporto diretto all'età dell'atleta, e sono influenzate dalla specialità sportiva praticata e da una serie di fattori, quali il livello agonistico posseduto, il grado di preparazione, il sesso, il tipo di terreno di gioco, la qualità delle scarpe e degli accessori.

Gli atleti in età evolutiva sono nell'ultimo stadio dell'infanzia o nella fase di adolescenza.

L'infanzia termina con la comparsa di tutti i nuclei di ossificazione secondaria, mentre l'adolescenza termina con la fusione dei nuclei di ossificazione secondaria alle rispettive diafisi.

La conoscenza dell'anatomia radiografica correlata all'età dell'atleta e la comprensione del meccanismo delle lesioni da sovraccarico sport-correlate è fondamentale per determinare il sito e l'entità del danno ed impostare il corretto trattamento.

Le lesioni da sovraccarico, o croniche, rappresentano la conseguenza di un microtrauma ripetitivo, submassimale, che sovrasta la capacità di autoriparazione del corpo umano. Esse possono essere insidiose alla loro comparsa e la loro severità è variabile, subordinata all'intensità ed alla durata dell'attività atletica.

Nell'ultima infanzia sono soggetti a lesioni da sovraccarico la cartilagine di accrescimento, la cartilagine articolare e le inserzioni apofisarie, mentre nel periodo adolescenziale sono più prevalenti le tendinosi, le fratture da stress, le osteocondriti e le apofisiti da trazione.

In genere, lo scheletro immaturo dell'atleta è a rischio di lesioni della fisi e dell'apofisi sia nel trauma acuto che cronico. La diagnosi precoce ed un trattamento medico corretto sono cruciali per evitare una persistenza della sintomatologia dolorosa e si pone come fine ultimo il pronto ritorno alle attività sportive ed una funzione articolare ottimale a lungo termine.

## LESIONI DA SOVRACCARICO DELL'ARTO SUPERIORE

### Spalla

*"Little league shoulder"*: rappresenta una lesione da sovraccarico nei lanciatori di baseball, raramente nuotatori e giocatori di tennis, con età media di esordio di circa 14 anni. Tale lesione consiste in un'epifisiolisi che risulta dalla rottura del piatto di accrescimento dell'omero prossimale. Tipicamente comporta un dolore laterale di spalla che può durare mesi anche perché il medico viene solitamente consultato in ritardo fino a che non aumenta o compare una limitazione funzionale del meccanismo di lancio. La radiografia convenzionale può dimostrare un ampliamento della fisi dell'omero prossimale con o senza frammentazione, sclerosi ed osteopenia [Fig.1]. La scintigrafia ossea e la RM non sono solitamente richieste né necessarie, ma possono essere utilizzate se le radiografie iniziali sono negative ed il quadro clinico indica forte sospetto di patologia.

*Impingement subacromiale*: è il risultato di un assottigliamento ripetitivo e di compressione dello spazio subacromiale che conduce ad un ispessimento con frizionamento della borsa subacromiale ed ad una tendinosi del sovraspinato che è raramente lesionato. La risonanza magnetica (RM) è la modalità di scelta per dimostrare un aumento del segnale nelle tendinosi della cuffia dei rotatori, e per escludere una cisti gangliare del nervo sovrascapolare, o la presenza di cisti labiali e cisti nell'intervallo della cuffia dei rotatori, secondarie ad un impingement cronico.

### Gomito:

*Epicondilita mediale o apofisite epicondilarare mediale o "little league elbow"*: comune nei lanciatori di baseball in età compresa tra i 9 e i 14 anni. Essa è originata dalla tensione ripetitiva con trazione sull'epicondilo mediale causata dal muscolo pronatore e dal legamento collaterale mediale. Il dolore è riferito

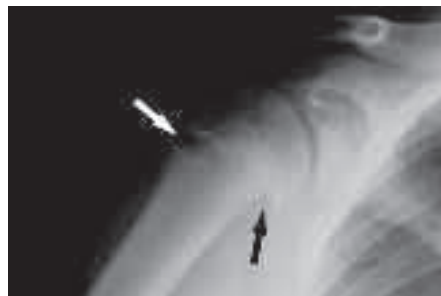

Fig.1. "Little league shoulder". Radiografia in proiezione AP della spalla che dimostra un ampliamento della fisi omerale (freccia bianca) ed uno scivolamento della testa omerale (freccia nera).

caratteristicamente sull'epicondilo mediale, e gli atleti affetti riferiscono inoltre una perdita della velocità di lancio e/o distanza ed una diminuita efficacia del lancio. La radiografia convenzionale può apparire negativa o dimostrare un minimo ampliamento della fisi. Nel 4-49% dei casi è possibile riscontrare la frammentazione epicondilare e l'ipertrofia alla radiografia [Fig.2]. La RM dimostra sul piano coronale l'edema del midollo osseo nel contesto dell'epicondilo mediale ed edema tendineo con o senza rigonfiamento al sito di inserzione comune dei tendini flessori ed occasionalmente edema dei tessuti molli peritendinei.

*Osteocondrite dissecante (OD)*: è una lesione trans-condrale o subcondrale del condilo omerale o della troclea. L'OD del condilo omerale è una lesione cronica da stress, dovuta a microtraumi ripetitivi con stress in valgo (lanciatori di baseball e ginnasti), che conduce alla fine ad una sofferenza vascolare dell'osso subcondrale seguita da necrosi e collasso con distacco della cartilagine articolare. Talvolta è possibile la diffusione in sede intra-articolare di corpi liberi.

Gli atleti, spesso adolescenti, che ne sono affetti riferiscono comunemente dolore al gomito laterale nel braccio dominante. Nella fase precoce dell'OD solo la RM è capace di dimostrare la sofferenza edematosa dell'osso subcondrale del condilo, laddove nella fase tardiva può evidenziare il distacco della cartilagine articolare [Fig.3], separata dall'osso adiacente da una rima simil-fluida che indica instabilità quando appare completa. L'artro-RM è considerata la metodica di scelta per la valutazione dello stato della cartilagine articolare e l'identificazione dei corpi liberi.

*Malattia di Panner*: è la principale causa di dolore laterale del gomito in giovani adolescenti ed è più comunemente riscontrata al di sotto dei dieci anni. Può

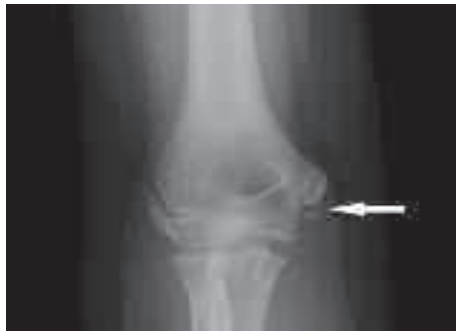

Fig.2. "Little league elbow". Radiografia in proiezione AP del gomito che dimostra un distacco da avulsione della porzione distale del nucleo di ossificazione dell'epicondilo mediale (freccia).

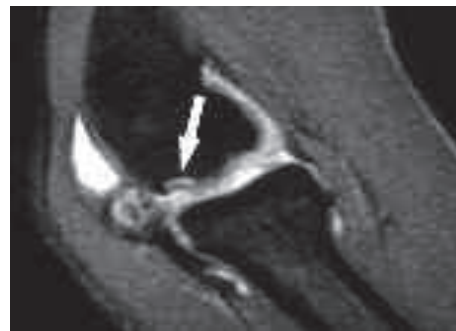

Fig.3. "Osteocondrite dissecante del gomito". Immagine sagittale artro-RM SE-T1 pesata con soppressione del segnale del grasso che evidenzia una frammentazione (freccia) della cartilagine di rivestimento in quadro di OD.

anche essere asintomatica. Questa patologia è una forma di osteocondrosi giovanile del condilo omerale autolimitante, ed una variante di ossificazione. Alcuni autori considerano la malattia di Panner e l'OD la stessa manifestazione di patologie dell'ossificazione encondrale le cui presentazione clinica e prognosi dipendono in primo luogo dall'età d'esordio. La radiografia convenzionale e la RM possono dimostrare reperti simili alla malattia di Perthes del bacino oppure essere negativi in fase iniziale.

*Lesione apofisaria dell'olecrano:* risulta da contrazioni ripetute ed eccessive del tendine del tricipite come nell'atto di un lancio potente. Essa consiste in un'apofisite da trazione che causa dolore acuto o cronico al gomito posteriore con o senza rigonfiamento dei tessuti molli, ed un diminuito range di movimento. La radiografia convenzionale può dimostrare un ampliamento della fisi, una frammentazione o una sclerosi dell'olecrano. La scintigrafia è capace di confermare fratture sottili o composte. La RM può dimostrare, in aggiunta, un'alterazione di segnale del midollo osseo, in corrispondenza dell'olecrano, e dei tessuti molli adiacenti. Le non-unioni epifisarie dell'olecrano sono una nota complicanza in pazienti che non vengono trattati.

#### **Polso:**

*Polso del ginnasta:* comunemente bilaterale, colpisce in prevalenza ginnasti che sottopongono l'epifisi distale del radio ad un'estrema dorsi-flessione ed un eccessivo carico assiale con risultante varianza ulnare positiva. Questo stress ripetuto si traduce alla fine in una lesione cronica della fisi che può condurre a sequele permanenti anche in ginnasti asintomatici. Le radiografie dimostrano un ampliamento della fisi, un'irregolarità della metafisi che porta a rottura ed un forma a V invertita della fisi distale, vista alla proiezione laterale del polso [Fig.4]. L'epifisi distale del radio può essere assottigliata, particolarmente nel suo versante volare. la RM può, in aggiunta, rivelare una fusione prematura della fisi.

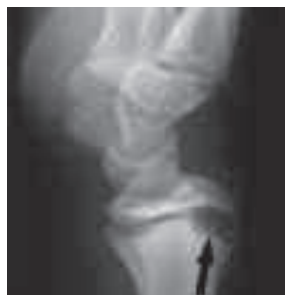

Fig.4. "Polso del ginnasta". Radiografia in proiezione laterale del polso che dimostra un distacco da avulsione della porzione distale del nucleo di ossificazione dell'epicondilo mediale (freccia).

## LESIONI DA SOVRACCARICO DEL BACINO E DELL'ARTO INFERIORE

### **Bacino:**

*Lesioni apofisarie croniche:* sono caratterizzate dalla formazione di un callo osseo esuberante distaccato dall'apofisi e che può mimare una neoplasia o una patologia infettiva. Le avulsioni croniche sono solitamente unilaterali e possono essere associate con una massa dei tessuti molli nella coscia prossimale mediale. Il frammento distaccato o il callo osseo esuberante possono essere dolorosi, possono determinare impotenza funzionale o causare occasionalmente un intrappolamento del nervo sciatico, specialmente nelle avulsioni della tuberosità ischiatica [Fig.5]. Se la radiografia convenzionale è dubbia, allora si fa ricorso alla TC ed alla RM che forniscono informazioni aggiuntive delineando il distacco apofisario e la formazione del callo osseo o un'anomala intensità di segnale rispettivamente. Talvolta possono riscontrarsi multiple avulsioni in differenti stadi di guarigione.

### **Coscia e gamba:**

*Lesioni da sovraccarico della coscia e della gamba:* sono comuni negli atleti che praticano sport di corsa (giovani maratoneti, giocatori di basket e ginnasti), dal momento che una trazione continua dei muscoli sulle loro inserzioni determina una periostite locale associata a dolore. Questa patologia può aver luogo a carico della corteccia ossea del femore o della tibia. Le periostiti risultanti delle diafisi femorali possono mimare fratture da stress o lesioni aggressive.

La scintigrafia risulta diagnostica, in quanto essa dimostra un incremento dell'uptake nella corteccia ossea; anche la RM rivela una sottile banda di edema della corteccia ossea, talvolta associata a focale edema della spongiosa ossea. In

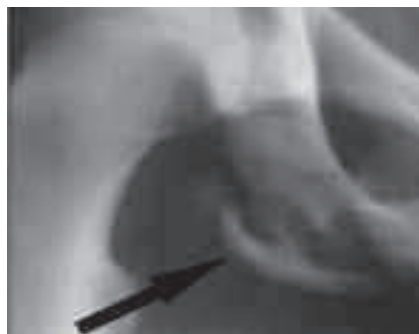

Fig.5. "Distacco apofisario". Particolare di radiografia in proiezione AP dell'emibacino destro che dimostra un distacco da avulsione del nucleo di ossificazione della tuberosità ischiatica (freccia).

particolare, nelle lesioni della coscia, la RM può rivelare la presenza di focale edema intramidollare e di reazione periostale nel versante posteromediale dei femori alle inserzioni tendinee dei muscoli vasti ed adduttori; una reazione periostale matura può essere vista nelle radiografie di follow-up a 2 mesi [Fig.6].

*Fratture da stress*: sono causate da attività sportive ad impatto ripetitivo prolungato e colpiscono quasi elettivamente la tibia in corridori e danzatori ma anche in giovani atlete con osteoporosi, amenorrea e disordini alimentari (cosiddetta triade dell'atleta femmina). In soggetti che non praticano attività sportiva va considerata la possibilità di un osteoma osteoide.

La radiografia convenzionale è spesso negativa nella fase precoce dei sintomi e pertanto va fatto ricorso alla RM o alla scintigrafia per confermare la diagnosi posta su base clinico-anamnestica.

La RM rivela la presenza, in fase precoce, di edema del midollo osseo, più estensivo comparato alle lesioni da trazione muscolare con periostite. In fase cronica, la RM distingue chiaramente la frattura da stress come linea di bassa intensità di segnale in tutte le sequenze. Le radiografie di follow-up possono distinguere la reazione periostale e la banda di sclerosi in sedi tipiche.

*Sindrome compartimentale acuta da sforzo*: si manifesta in soggetti poco allenati in seguito a sforzi fisici intensi e prolungati, che aumentano l'afflusso sanguigno dei gruppi muscolari compresi in una fascia inestensibile, per cui si determina un notevole aumento della pressione intracompartimentale che alla lunga può determinare ischemia e necrosi delle strutture muscolari se non trattata in tempo. La RM dinamica mostra un aumento dell'intensità di segnale nelle sequenze T2-dipendenti e nell'imaging a diffusione, specie nell'esame dopo sforzo.

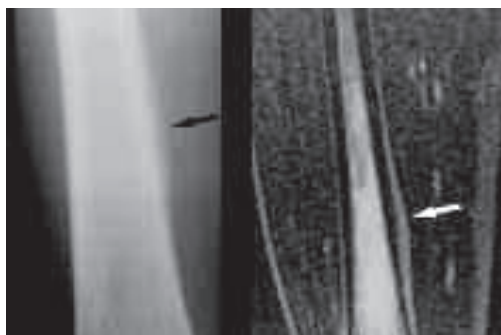


Fig.6. “Lesione da sovraccarico della coscia”. Particolare di radiografia del femore e di immagine coronale RM STIR che evidenziano una periostite (freccia nera) caratterizzata da elevata intensità di segnale nell'immagine RM (freccia bianca).

### **Ginocchio:**

*Malattia di Osgood-Schlatter*: frequente in ragazzi in età compresa tra i 10 ed i 15 anni d'età che partecipano ad attività sportive che richiedono continui salti, come pallavolo e pallacanestro, in quanto detti sport determinano un microtrauma ripetitivo che causa un'apofisite trazionale della tuberosità tibiale. Tale patologia apofisaria si associa ad una tendinosi distale del rotuleo, ed i pazienti affetti riferiscono dolore anteriore al ginocchio, rigonfiamento ed indurimento dei tessuti molli a livello del tubercolo tibiale; nel 20-30% dei casi i sintomi sono bilaterali. La malattia di Osgood-Schlatter è spesso autolimitante e la maggior parte dei pazienti risponde al trattamento conservativo. La radiografia dimostra la frammentazione e l'ossificazione irregolare al tubercolo tibiale e solitamente risulta diagnostica [Fig.7]. Nei casi incerti alla radiografia, si fa ricorso alla RM che può rivelare il rigonfiamento dei tessuti molli anteriormente alla tuberosità tibiale, l'ispessimento e l'edema del tendine rotuleo distale e la borsite infrapatellare profonda.

*Tendinite patellare o "jumper's knee"*: insorge in soggetti dediti al salto o a sport che richiedono sprint e forti sollecitazioni in accelerazione e decelerazione, in quanto tali attività determinano una contrazione ripetitiva e forzata del quadricipite che implica una notevole tensione sul tendine patellare. Disordini del tracking rotuleo ed una iperlassità rotulea possono essere un fattore di rischio per la tendinite rotulea. La RM può direttamente identificare le alterazioni di segnale lungo l'inserzione del tendine rotuleo [Fig.8]. Nei casi cronici di tendinite patellare, può avvenire una frammentazione del polo inferiore della rotula,

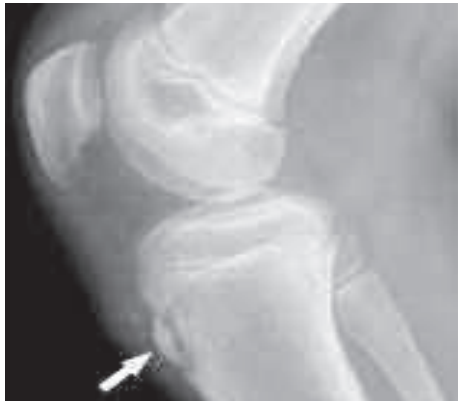

Fig.7. "Sindrome di Osgood-Schlatter". Radiografia in proiezione laterale del ginocchio che dimostra l'apofisite del tubercolo tibiale anteriore che appare frammentato (freccia).

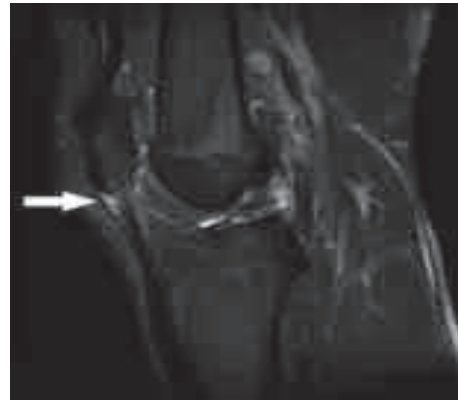


Fig.8. "Jumper's knee". Immagine sagittale RM DP-pesata con soppressione del segnale del grasso che evidenzia un'elevata intensità di segnale dell'inserzione prossimale del tendine rotuleo (freccia).

la cosiddetta sindrome di Sinding-Larsen-Johansson.

*Sindrome di Sinding-Larsen-Johansson:* solitamente coinvolge giovani atleti in età compresa tra gli 8 e i 12 anni che sviluppano dolore anteriore al ginocchio. I reperti radiografici possono essere fonte di confusione in assenza di dati anamnestici, in quanto evidenziano immagini equivoche con necessità di fare diagnosi differenziale con fratture patellari e speroni ossei da trazione. Il nucleo di ossificazione solitamente si fonde con la maturazione ossea ed i sintomi si risolvono.

*Sindrome da compressione patello-femorale:* nota anche come condromalacia, è la più comune causa di dolore anteriore del ginocchio nei giovani atleti. E' detta condromalacia a causa dell'ammorbidimento della cartilagine patellare che è associata alla sindrome e può essere riscontrata anche in ragazzi che non sono atleti. La radiografia, eseguita in proiezione assiale per valutare il profilo corticale della rotula, può dimostrare un profilo corticale sfumato, difetti ossei, e sclerosi locale negli stadi avanzati. Inoltre, la radiografia può dimostrare varianti ossee come una rotula bipartita. La RM può dimostrare l'estensione dell'assottigliamento della cartilagine rotulea o la presenza di fibrillazioni, fissurazioni parziali e/o a tutto spessore e la presenza eventuale del coinvolgimento dell'osso subcondrale, fornendo la possibilità di classificare in 3 gradi una eventuale lesione cartilaginea.

*Osteocondrite dissecante:* è frequentemente riscontrata nel ginocchio, specialmente al versante postero-laterale del condilo femorale mediale. Un'area focale di osso subcondrale e di cartilagine articolare diventa avascolare e può distaccarsi per formare un corpo libero intra-articolare. Le radiografie possono inizialmente dimostrare un'immagine di sclerosi ossea subcondrale, mentre negli stadi avanzati possono mostrare radiotrasparenza subarticolare con o senza corpi liberi. La TC è sufficiente a dimostrare il frammento osseo distaccato e la sua sede di origine. La RM può dimostrare una continuità completa o parziale della cartilagine sovrastante distinguendo, nella maggioranza dei casi, lesioni stabili da lesioni instabili [Fig.9]. Tuttavia, spesso risulta necessario il ricorso all'artro-TC o artro-RM per un definitivo giudizio diagnostico sulla stabilità delle lesioni osteocondrali.

*Ampliamenti della fisi:* frequentemente riscontrata alla tibia prossimale di atleti sintomatici, principalmente calciatori. La sintomatologia, il decorso e le caratteristiche di imaging sono le stesse del polso dei ginnasti. La diagnosi è difficile quando l'indice di sospetto clinico è basso, a causa dell'ampliamento della fisi non accompagnato da una metafisi irregolare alla radiografia o da alterazioni di segnale alla RM.

*Sindrome della bendelletta ileo-tibiale:* causa dolore laterale del ginocchio in atleti che corrono su superfici dure, o praticano corsa campestre. E' dovuta ad



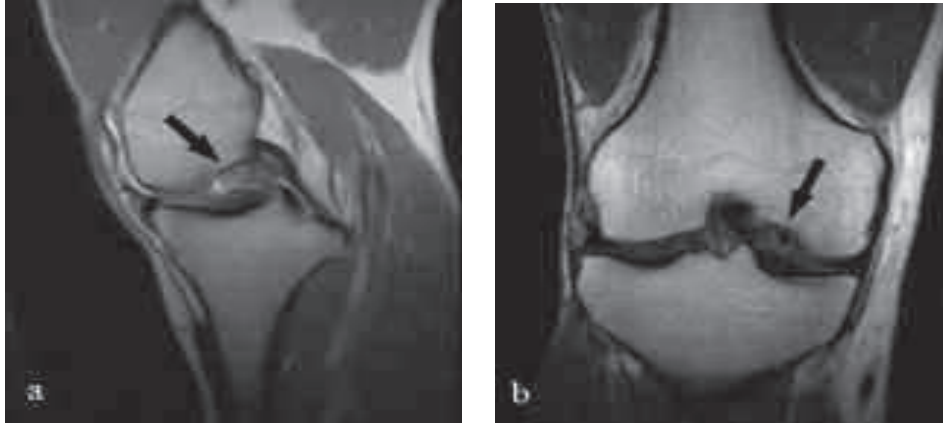


Fig.9a,b. “Osteocondrite dissecante del ginocchio”. Immagine RM sagittale DP-pesata (a) ed immagine RM coronale SE-T1 pesata che evidenziano un frammento osteocondrale instabile delimitato completamente da segnale di tipo fluido (freccia).

una frizione tra la bendelletta ileo-tibiale ed il condilo femorale laterale, ed è dimostrabile alla RM con soppressione del segnale del tessuto adiposo per la presenza di segnale di tipo fluido lungo la bendelletta ileo-tibiale a causa dell'edema.

#### **Caviglia e piede:**

*Osteocondrite dissecante:* colpiscono più frequentemente il domo astragalico ed hanno le stesse caratteristiche sintomatologiche, decorso e di imaging delle lesioni OD del ginocchio.

*Fratture da stress:* colpiscono principalmente il secondo e terzo metatarso, il navicolare, ed il cuboide di atleti marciatori. La diagnosi va fatta, in caso di nega-

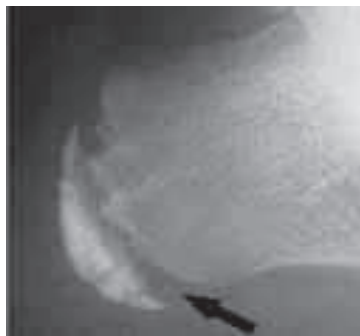

Fig.10. “Malattia di Sever”. Particolare di radiografia in proiezione laterale del calcagno che dimostra l'ampliamento della fisi (freccia) e sclerosi del nucleo di ossificazione apofisario.

tività alla radiografia, con RM o con la scintigrafia ossea che dimostrano rispettivamente un aumento di segnale o un aumento dell'uptake.

*Malattia di Sever e Malattia di Iselin:* rappresentano rispettivamente un'apofisite dell'apofisi calcaneare [Fig.10] ed un'apofisite della porzione prossimale del V metatarso. Hanno le stesse caratteristiche di imaging dell'apofisite rotulea.

## CONCLUSIONI

La completa conoscenza della risposta unica dello scheletro in età evolutiva ai traumi ripetitivi dello sport risulta essenziale per una diagnosi accurata delle lesioni sportive nei bambini ed adolescenti.

La maggiore parte delle lesioni traumatiche da sport dei giovani atleti non richiede trattamento chirurgico ed hanno buona prognosi.

La radiografia rappresenta la prima linea di diagnostica per immagini e nella stragrande maggioranza dei casi essa sola risulta sufficiente per il planning terapeutico. L'ecografia ha un ruolo sempre più importante per le lesioni delle strutture superficiali come tendini e muscoli, versamenti articolari e distacco di frammenti ossei. La scintigrafia, anche se molto sensibile, e la TC, anche se molto specifica, hanno un ruolo limitato a causa dell'uso intenso delle radiazioni ionizzanti. La RM è molto sensibile e specifica per il riscontro, la graduazione e il monitoraggio delle lesioni sport-correlate nello scheletro in accrescimento e può fornire importanti informazioni riguardanti disordini del midollo osseo, disordini condrali e lesioni delle parti molli.

## BIBLIOGRAFIA

1. Chambers HG. *Ankle and foot disorders in skeletally immature athletes*. Orthop Clin North Am. 2003;34(3):445-59.
2. Hutchinson MR, Ireland ML. *Overuse and throwing injuries in the skeletally immature athlete*. Instr Course Lect. 2003;52:25-36.
3. Soprano JV. *Musculoskeletal injuries in the pediatric and adolescent athlete*. Curr Sports Med Rep. 2005;4(6):329-34.
4. Pontell D, Hallivis R, Dollard MD. *Sports injuries in the pediatric and adolescent foot and ankle: common overuse and acute presentations*. Clin Podiatr Med Surg. 2006;23(1):209-31.
5. Dalton SE. *Overuse injuries in adolescent athletes*. Sports Med. 1992 Jan;13(1):58-70.
6. Outerbridge AR, Micheli LJ. *Overuse injuries in the young athlete*. Clin Sports Med. 1995 Jul;14(3):503-16.
7. Oeppen RS, Jaramillo D. *Sports injuries in the young athlete*. Top Magn Reson Imaging. 2003 Apr;14(2):199-208.
8. Johnson D. *ACL injury and open physes in the young athlete*. MedGenMed. 2003;23;5(3):44.
9. Connolly SA, Connolly LP, Jaramillo D. *Imaging of sports injuries in children and adolescents*. Radiol Clin North Am. 2001;39(4):773-90.
10. Raissaki M, Apostolaki E, Karantanas AH. *Imaging of sports injuries in children and adolescents*. Eur J Radiol. 2007;62(1):86-96.
11. Stevens MA, El-Khoury GY, Kathol MH, Brandser EA, Chow S. *Imaging features of avulsion injuries*. Radiographics. 1999;19(3):655-72.
12. Cassas KJ, Cassettari-Wayhs A. *Childhood and adolescent sports-related overuse injuries*. Am Fam Physician. 2006;15;73(6):1014-22.
13. Popkin CA, Posada A, Clifford PD. *Little Leaguer's shoulder*. Clin Imaging. 2006;30(5):365-7.
14. Ehara S. *Physeal stress injury in the knee*. AJR Am J Roentgenol. 2006;187(5):W554.